Definitive myozentrische Keramikrestauration nach Funktionstherapie mit beidseitiger Diskusreposition mittels Orthese

Beschwerdefrei nach 30 Jahren trotz (oder gerade wegen) schwindelerregender Dimensionsänderungen

Patientin:

Frau B., 59 Jahre alt,
seit 30 Jahren Zahnersatz

Symptome:

Kiefergelenksknacken beidseits, Druckgefühl „auf den Ohren", Kopfschmerzen am Hinterkopf und an den Schläfen, dumpfer Schmerz hinter den Augen, manchmal „klemmt er Kiefer, geht nicht richtig auf"

In diesem Artikel wird ein Fall vorgestellt, der jahrelang an den typischen Symptomen der CMD (craniomandibuläre Dysfunktion) gelitten hat.

Unter einer craniomandibulären Dysfunktion versteht man die Fehlhaltung des Unterkiefers (Mandibula) zum Oberkiefer und zum Gesichtsschädel (Cranium). Der Unterkiefer ist zum Oberkiefer nicht physiologisch ausgerichtet, sondern wird durch eine fehlerhafte Abstützung der Zähne oder des alten Zahnersatzes nicht genügend stabil positioniert oder sogar durch eine Zwangsführung aus einer angestrebten, zunächst akzeptablen Position verdrängt. Das kann zu entsprechenden Dysfunktionen der Muskulatur und der Kiefergelenke führen und Zahn-, Kiefer- und Gesichtsschmerzen, aber auch Ohr-, Nacken-, Schulter-, Rückenbeschwerden, Tinnitus, Schwindel und Kopfschmerzen auslösen.
Die Ursache der CMD lag in diesem Fall in einer neuromuskulären Störung der Kau-, Kopf- und Halsmuskulatur durch eine Infraokklusion des Zahnersatzes im Seitenzahnbereich mit retraler Verlagerung der Mandibula und der Condylen. Zudem lag ein starkes intermediäres Knacken der Kiefergelenke mit Diskusprolaps bei anterior medialer Verlagerung auf beiden Seiten vor.
Die Bewegung des Unterkiefers war sowohl bei Mundöffnung als auch bei exzentrischen Bewegungen eingeschränkt. Die beteiligte Muskulatur zeigte die typischen Zeichen einer chronischen Überlastung, Überaktivität und Funktionshemmung (Abb. 5: EMG 1).
Nach einer Funktionsdiagnostik und Vermessung mit dem K7-System erfolgte zunächst eine Neueinstellung der Kieferhaltung in einer möglichst entspannten muskulären Lage mit einer myozentrischen Orthese (Abb. 8: Entspannt EMG 2).
Bereits in der ersten Woche der Funktionstherapie stellte sich ein deutlich lauteres und härteres Knackgeräusch ein (Abb. 7), das keine Schmerzen auslöste, jedoch unangenehm für die Patientin war. Vor allem morgens nach dem nächtlichen Tragen der Schiene trat dieses Phänomen beim Frühstück auf. Im Laufe des Tages, wenn die Orthese nicht aus beruflichen Gründen getragen werden konnte, wurde das Gelenkgeräusch weicher. Eines Tages passte die Orthese plötzlich überhaupt nicht mehr, da der rechte Diskus spontan in seine physiologische Position zurückgesprungen war. Die Patientin gab an, dass sie nur noch auf der linken Seite auf der Orthese Kontakt hätte und auf der rechten Seite „in der Luft hinge".
Sofort wurde in dieser besseren Condylen-Position die Muskulatur mit TENS entspannt. Die Orthese wurde okklusal aufgebaut und durch ein neues Profil in einer leicht geführten protrusiven Position neu eingestellt. Seitdem stabilisierte sich der Discus weiter und das Knacken verschwand vollständig. Etwas später trat auf der Gegenseite ebenfalls ein leichtes intermediäres Knacken auf, der zweite Diskus wurde mobiler, „klopfte an seiner alten Haustür an". Durch additive Korrektur der Orthese konnte schnell eine stabile Lage beider Condylen erreicht werden.
Die Behandlungszeit von der ersten Neujustierung der Kieferlage über mehrere subtraktive und additive Korrekturen an der Orthese betrug ca. acht Monate. Die Symptome verschwanden fast ganz, die Instabilität des Diskus verschwand völlig. Allerdings war das Kauen ohne Schiene nicht mehr bis zum Durchbeißen möglich. Die Patientin trug in der letzten Phase die Schiene auch beim Essen. Die Stabilisierung ohne wesentliche Änderung der Orthese sollte mindestens zwei Monate betragen.
Dieser Fall ist ein Beispiel von vielen, die belegen, dass es entgegen der allgemeinen Lehrmeinung möglich ist, auch nach Jahren und Jahrzehnten einer labilen Diskusverlagerung ein Wiedereinfangen in eine stabile Position zu erreichen.
Beim Diskusprolaps erzeugt fast immer der M. pterygoideus pars sup. die Kraft, die den Discus aus seiner physiologischen Position nach medial und anterior zieht. Die neurologische Steuerung gibt dem Muskel die Impulse zur Hyperaktivität. Die Infraoklusion posterior oder eine Kippung von endständigen Molaren im Unterkiefer nach Verlust der ersten Molaren führt zu einer Verlagerung der Condylen nach posterior. Die retrocondyläre Kompression der nervalen Strukturen fordert zu einer erhöhten Kompensationsspannung auf.
Sicher spielt auch die „mechanische" Kompression des Discus nach cranial bei fehlender posteriorer okklusaler Abstützung eine wesentliche Rolle. Die Quetschung führt zu einem Verdrängen und Weggleiten in den Ausweichraum nach anterior (Big-Mac-Effekt).
Der entscheidende Faktor bei der Wiedereingliederung des Dis- ▸▸

cus (Recapturing) ist die tiefe Entspannung des neuromuskulären Systems mit ULF-TENS (ultra low frequency Transcutane-Elektro-Neuro-Stimulation). Dadurch werden zunächst das neurologische Steuerungssystem und die Muskulatur soweit vorbereitet, dass sie überhaupt eine Lockerung zulassen und sich für eine Dehnung aus der verkrampften Schonhaltung öffnen können. Die dadurch erreichte Unterkieferposition wird in die Orthese integriert, so dass der zuvor pathologisch verengte Gelenkspalt im Kiefergelenk erweitert wird. Dies erlaubt schließlich dem Discus, aus seiner anterioren Verlagerung quasi wieder „nach Hause" zu kommen, also in seine eigentlich physiologische Position zurückzufinden. Das Anliegen dieses Beitrages ist es, anhand einer Bilddokumentation den komplexen Ablauf der Therapie bis zur endgültigen Versorgung darzustellen.

Zur Umsetzung der gewonnenen therapeutischen Position mit der Orthese in den Zahnersatz wurde die zentrische Kieferrelation (Abb. 9) unter Anwendung von TENS ermittelt. Das Registriersystem K7 der Firma Myotronics, Vertrieb durch Sinfomed, erlaubt eine unbeeinflusste freie Bestimmung der Ruheschwebelage des Unterkiefers bei entspannter Muskulatur und die Bestimmung der optimalen zentrischen Position in das Registratmaterial. Unter online-Kontrolle der freien Kieferhaltung kann die definitive therapeutische Kieferrelation verschlüsselt werden. Dabei ist zu jeder Zeit ein Monitoring der acht abgeleiteten Muskeln und gleichzeitig der Raumnavigation des Inzisalpunktes gewährleistet. Das aufgrund der erheblichen vertikalen Dimension in zwei Etagen erarbeitete Registrat in hartem Akrylat-Kunststoff erlaubt schon in der Phase der präparierten Zahnstümpfe eine präzise Kontrollmessung der Relation und der Wirkung auf die Kaumuskulatur.

In Abb. 11 sind die muskuläre Kraftverteilung der vier Elevatoren und der isoton-isometrische muskuläre Umschaltpunkt der synchronen Muskelfunktion dargestellt.

Daraus ergibt sich eine hohe Sicherheit für den Zahnarzt, dass der zu erstellende Zahnersatz mit dieser Registrierung ohne große Korrekturen das funktionelle Optimum erreicht. Auch für den ausführenden Zahntechniker ist eine definierte eingemessene UK Position eine sichere Arbeitsgrundlage und erspart viele Korrekturen.

Die vom Zahntechniker in einem Zug fertiggestellte Arbeit konnte daher sofort eingegliedert werden. Die neue Kieferlage wurde von der Patientin in der neuen höheren skelettalen Relation sofort und leicht akzeptiert.

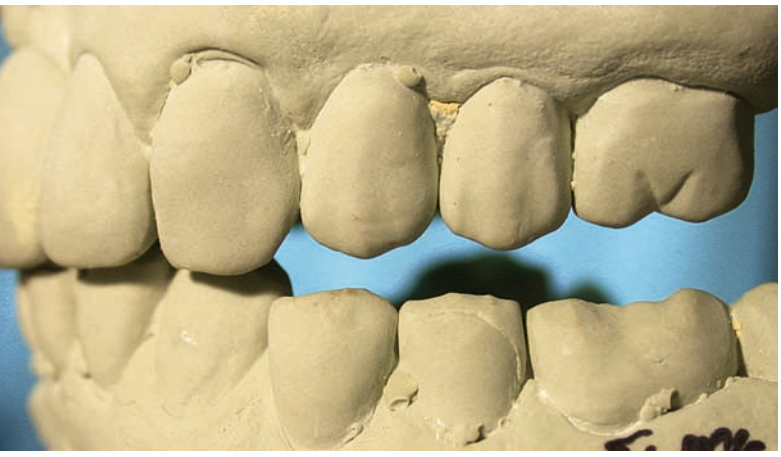

Abb. 1: OK-UK-Relation Anfangszustand, massive Abrasionen, „Drop off" der Zähne 44-47, 34-37.

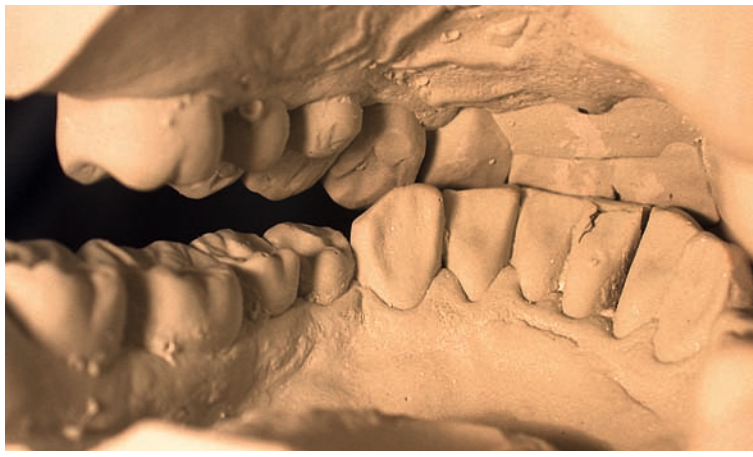

Abb. 3: Die Ansicht aus der Zungenperspektive.

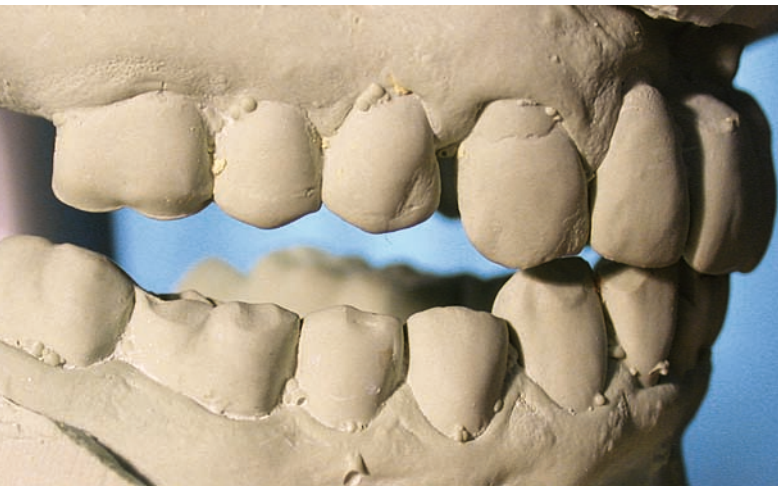

Abb. 2: Freie neuromuskuläre Relation, am stehenden Patienten genommen.

Abb. 4: Erstkontakt bei entspannter Landung in der Frontbezahnung.

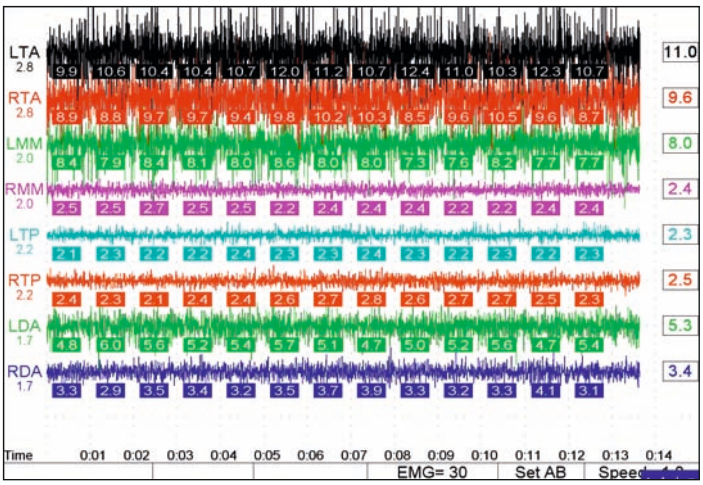

Abb. 5: EMG - Anfangszustand der Muskulatur – erhöhter Ruhepegel.

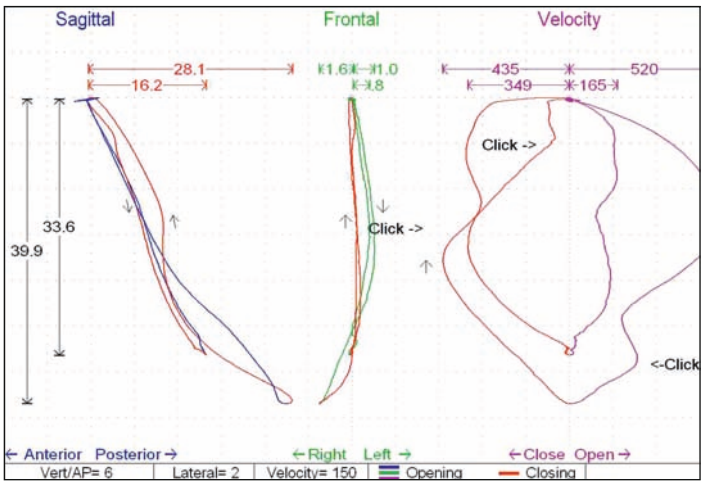

Abb. 7: Deviation nach rechts, intermediäres Gelenkknacken nach 2/3 -3/4 Mundöffnung, terminales Gelenkknacken bei der Schließbewegung.

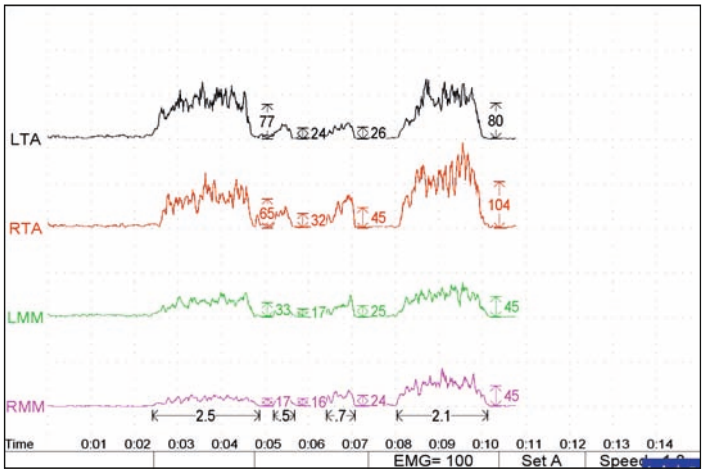

Abb. 6: sehr schwacher Kraftschluss der Kaumuskulatur mit Infraokklusion im Seitenzahnbereich, Hyperaktivität der Temporalismuskulatur.

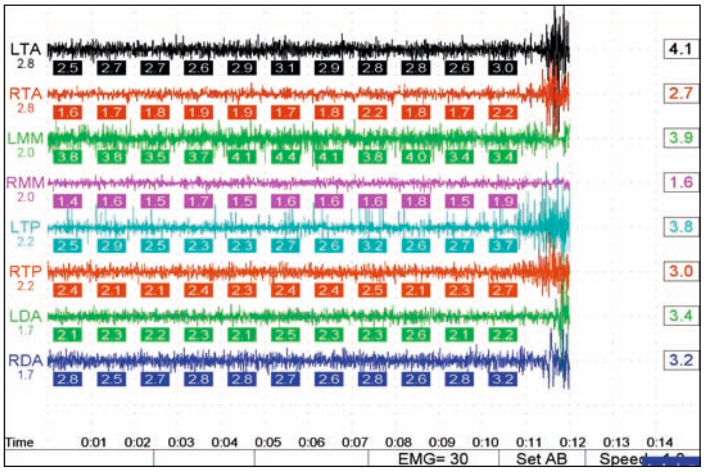

Abb. 8: EMG nach TENS Wesentliche Besserung des Ruhetonus nach 60 Minuten TENS.

– Anzeige –

Fordern Sie unter der Rufnummer **02233-966880**
Ihre kostenlose Informationsmappe an!

SinfoMed K7

Das Navigationssystem
für den optimalen Biss!

> Myozentrik/CMD
> Funktionelle Prothetik
> Sportschienen

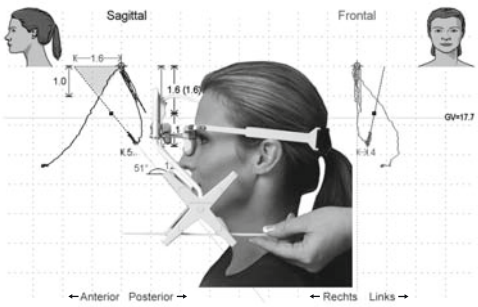

Physiologische 3D-Aufzeichnung der Unterkiefer-Bewegung

SinfoMed GmbH
Kalscheurener Str. 19
50354 Hürth
Tel.: +49 (0) 22 33-9 66 88 0
Fax: +49 (0) 22 33-9 66 88 9
info@sinfomed.de
www.sinfomed.de

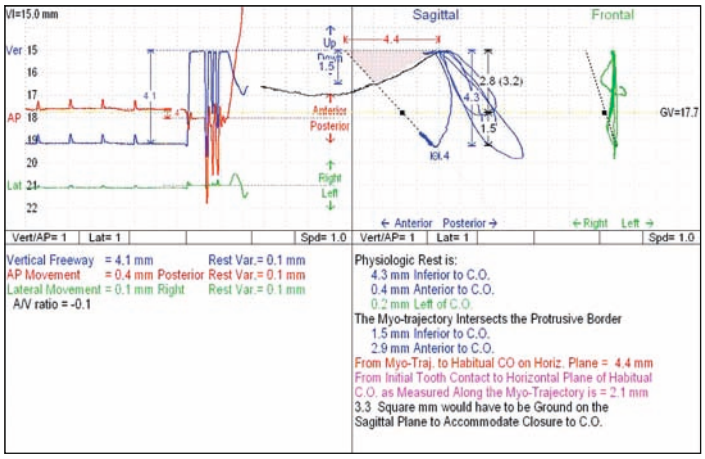

Abb. 9: Einmessung der myozentrischen Position in drei Dimensionen frei schwebend.

Abb. 10: Die erstaunliche Höhe der Orthese nach acht Monaten Funktionstherapie.

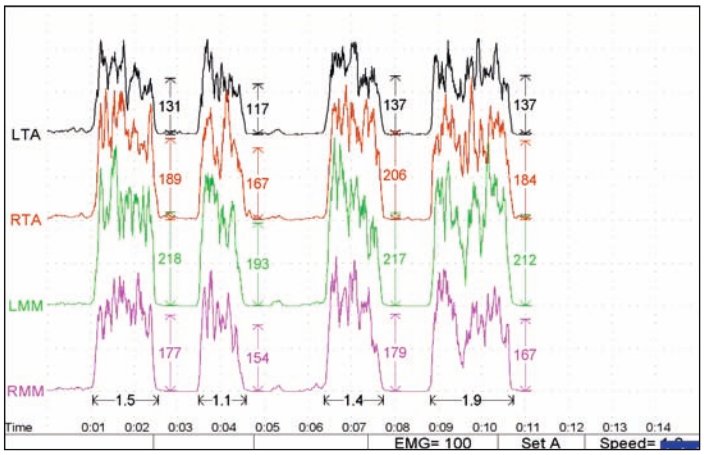

Abb. 11: guter symmetrischer Kraftschluss auf myozentrisches Registrat in Kunststoff.

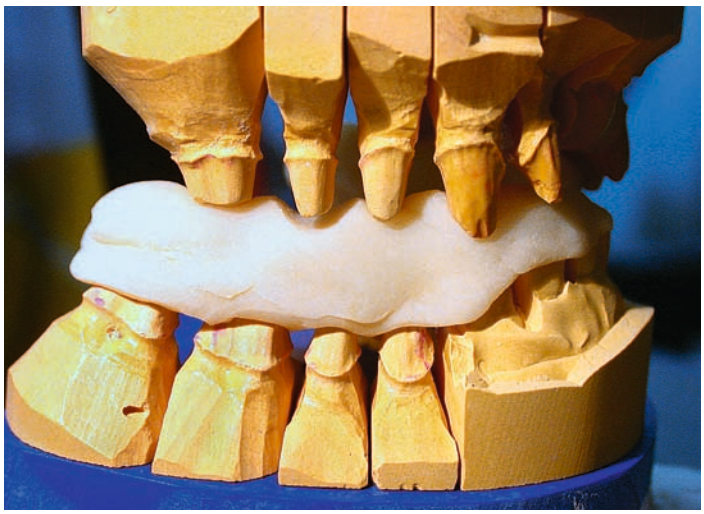

Abb. 12: Modelle nach Präparation im Artikulator mit zweiphasigen myozentrischen Registraten in Kunststoff.

Fotos: Dr. R. Scheele

Vita

Dr. Rainard Scheele

Studium Zahnmedizin in Hannover

1971 bis 1976, Staatsexamen und Promotion **1976**

Praxisneugründung **1979** in Hameln

Spezialisierung seit Beginn auf Prophylaxe, PA, Funktionslehre und ganzheitliche Behandlungskonzepte. Ausbildungspraxis für Prophylaxe und ZMF.

Seit ca. 25 Jahren Kreisstellenvorsitzender des Landkreises Hameln-Pyrmont.

Von 1993-1997 und **seit 2005** Mitglied und Vorsitzender im PEA der KZVN.

Seit 1989 neuromuskuläre Zahnheilkunde nach Robert Jankelson mit besonderer Betonung auf Muskulatur, Haltung und orthopädische Beeinflussung.

Anwendung von TENS in der Zahnmedizin (Myomonitor),

seit 1991 Anwender des Messgerätes (K6/K7 Systems) zur EMG-Darstellung und freien Bewegungsanalyse

Gründungsmitglied des ICCMO (International College of Craniomandibular Orthopedics) Deutschland, Vizepräsident bis 1995.

Vorträge auf Kongressen (ICCMO, DGFDT, Orthopäden ICC) Berlin, Bonn und Oberursel, Bad Homburg, Baden-Baden

oder Veröffentlichungen in Fachzeitschriften ICCMO-Express; ICCMO Mitgliederforum, Myobite, Co Med, Zahnarztwoche, NZB.

Referent für Neuromuskuläre Zahnheilkunde und Myozentrische Messmethoden **seit 1995** bei Zahntechniker-Meisterschule Langner, Schwäbisch Gmünd.

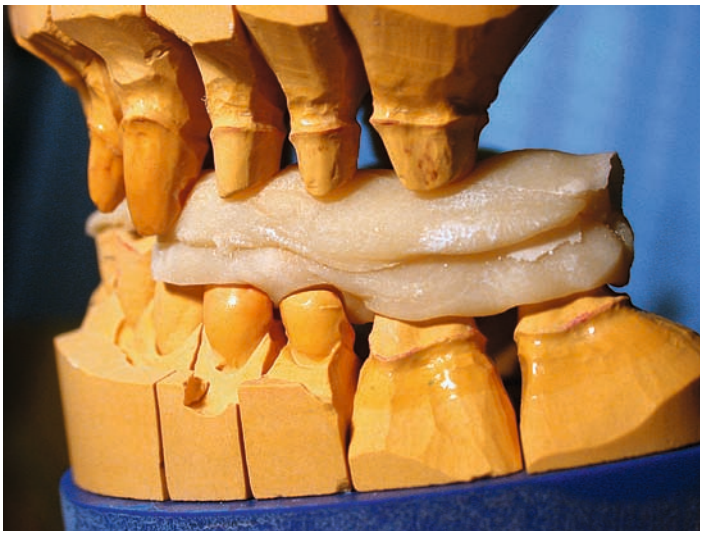

Abb. 13: Modelle nach Präparation im Artikulator mit zweiphasigen myozentrischen Registraten in Kunststoff.

Abb. 14: Neutrallage des Unterkiefers orientiert an der Eckzahnbeziehung, erreicht durch die myozentrische Registrierung.

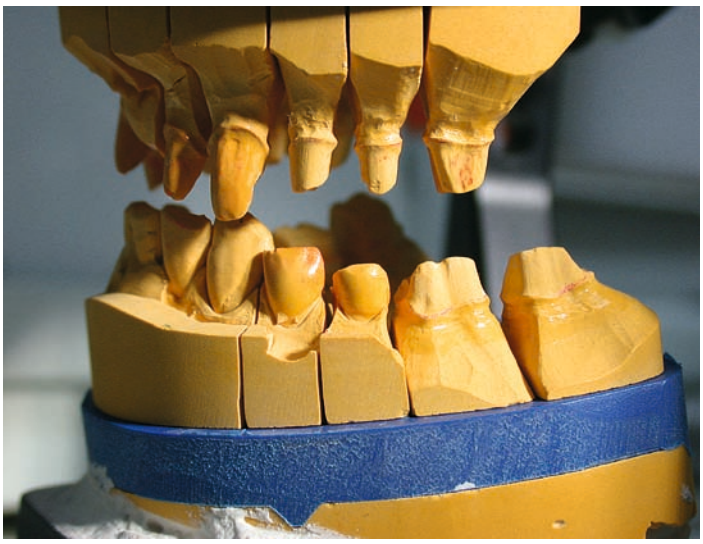

Abb. 15: Modelle im Artikulator.

Abb. 16: Neutrallage des Unterkiefers orientiert an der Eckzahnbeziehung, erreicht durch die myozentrische Registrierung.

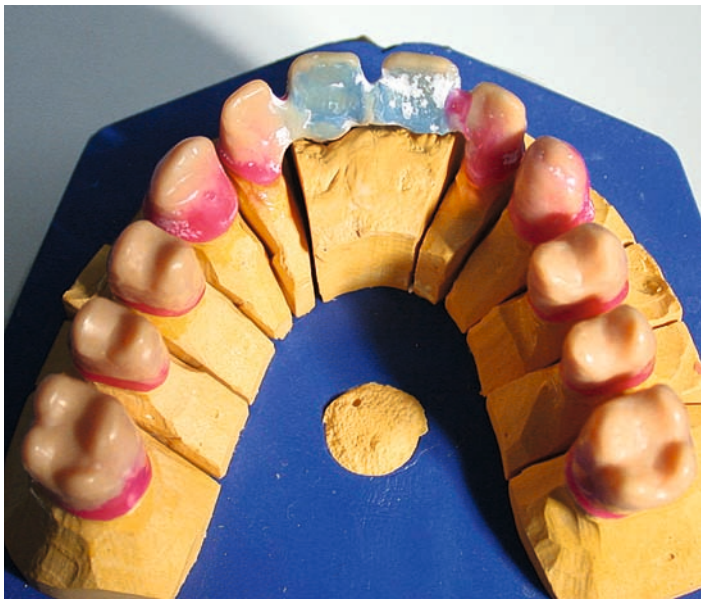

Abb. 17: Aufwachsung zur Vorbereitung des Zahnersatzes in Zirkon/Empress.

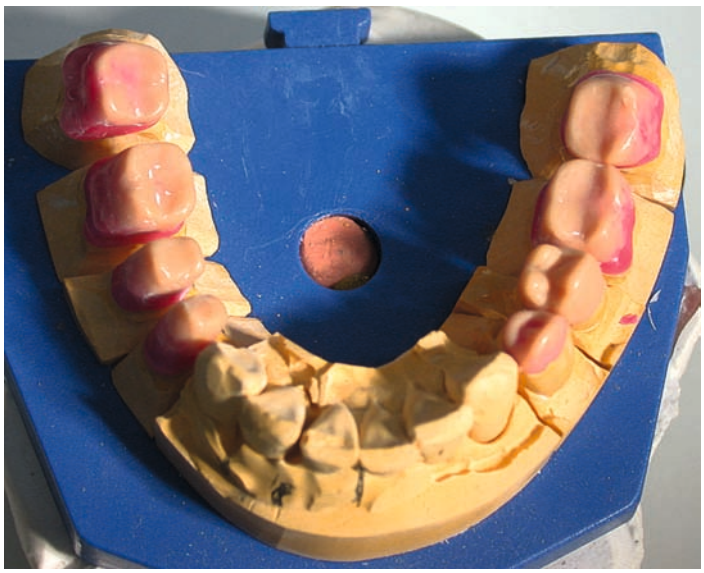

Abb. 18: Aufwachsung zur Vorbereitung des Zahnersatzes in Zirkon/Empress.

Abb. 19: Zirkonkronen im 4.Quadranten.

Abb. 20: Teilkronen (Empress) auf den Prämolaren.

Abb. 21: Okklusalansicht des OK-Zahnersatzes.

Abb. 22: Okklusalansicht des UK-Zahnersatzes.

Abb. 23: Relation OK/UK.

Abb. 24: Seitenansicht.

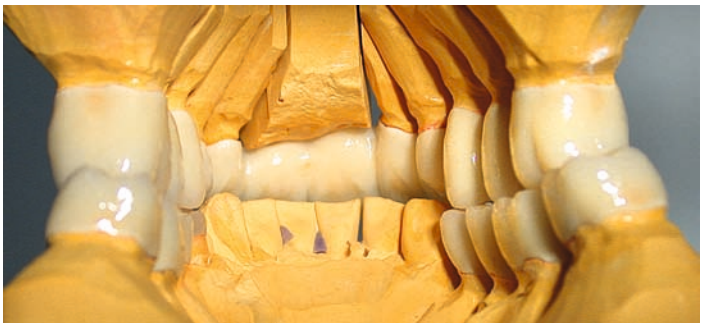

Abb. 25: Ansicht von lingual.

Abb. 26: Offene Okklusion, singuläre Höcker-Fossabeziehung rechts.

Abb. 27: Zahnersatz im OK.

Abb. 28: Zahnersatz im UK.

Abb. 29: Physiologischer Overjet/Overbite.

Abb. 30: Interkuspidation rechts.

Weitere Informationen unter:
Dr. Rainard Scheele
Himmelreich 9
31785 Hameln
www.zahnarzt-scheele.de